AX 水平断
【ScanoSAG/COR】

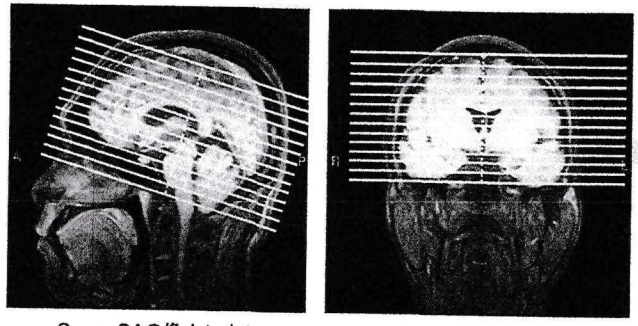

ScanoSAG像上において、OMラインに平行なアングルをつけ、大脳と小脳の全域が撮像できるようにスライスラインを設定します。

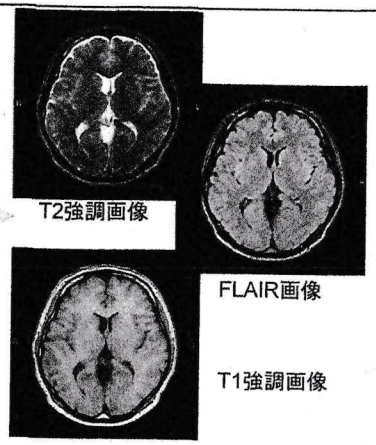

T2強調画像

FLAIR画像

T1強調画像

COR 冠状断
【AX】
【ScanoSAG/COR】

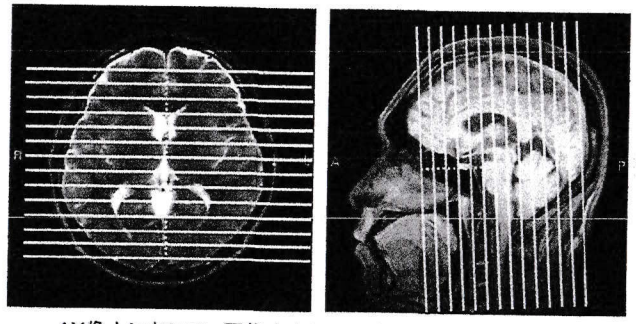

AX像上において、冠状方向にスライスラインを設定します。ScanoSAG像上において、耳垂直線に平行になるように傾きを補正します。

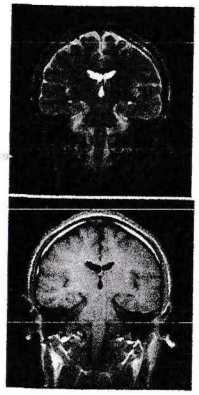

T2強調画像

T1強調画像

SAG 矢状断
【AX】
【ScanoSAG/COR】

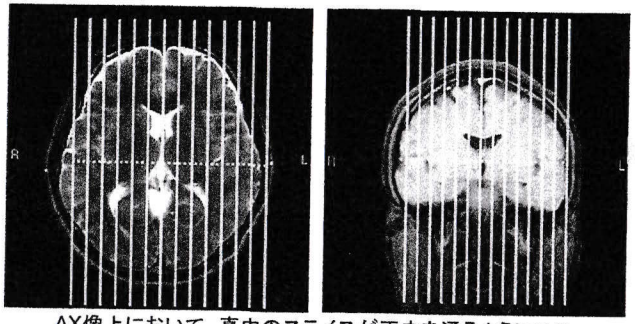

AX像上において、真中のスライスが正中を通るようにスライスラインを設定します。ScanoCOR像上において、正中線に平行になるように傾きを補正します。

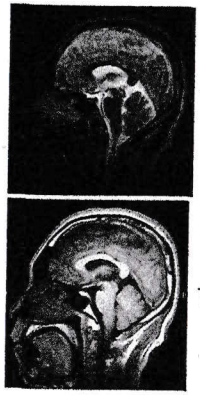

T2強調画像

T1強調画像

MRIによる頭部撮像の基準線

参考

1. 鼻根部と橋を結ぶ線 （OMライン）

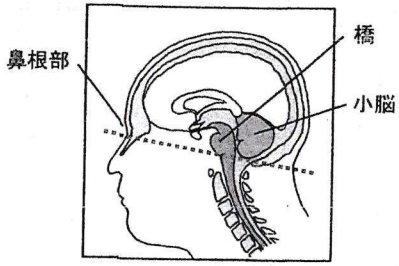

鼻根部と橋の下縁を結んだ線がOMラインとなります。

2. 前後連線 （AC-PCライン）

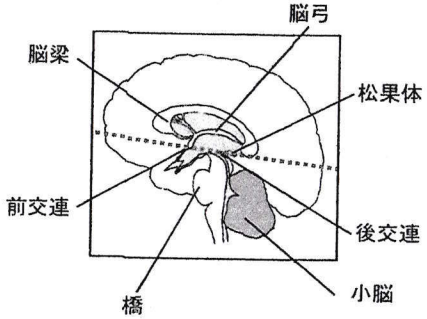

前交連と後交連を結んだ線がAC-PCラインとなります。